

Helicobacter pylori



Q.F.B. Sergio Antonio Salazar Lozano M. en C.

En Laboratorios Lister contamos con una serie de pruebas para el diagnóstico de parasitosis o infecciones intestinales, además contamos con la determinación de agentes bacterianos o virales que se alojan en el tracto intestinal o en la mucosa gástrica (como es el caso de *Helicobacter pylori*), como también la evaluación de la capacidad digestiva del intestino.

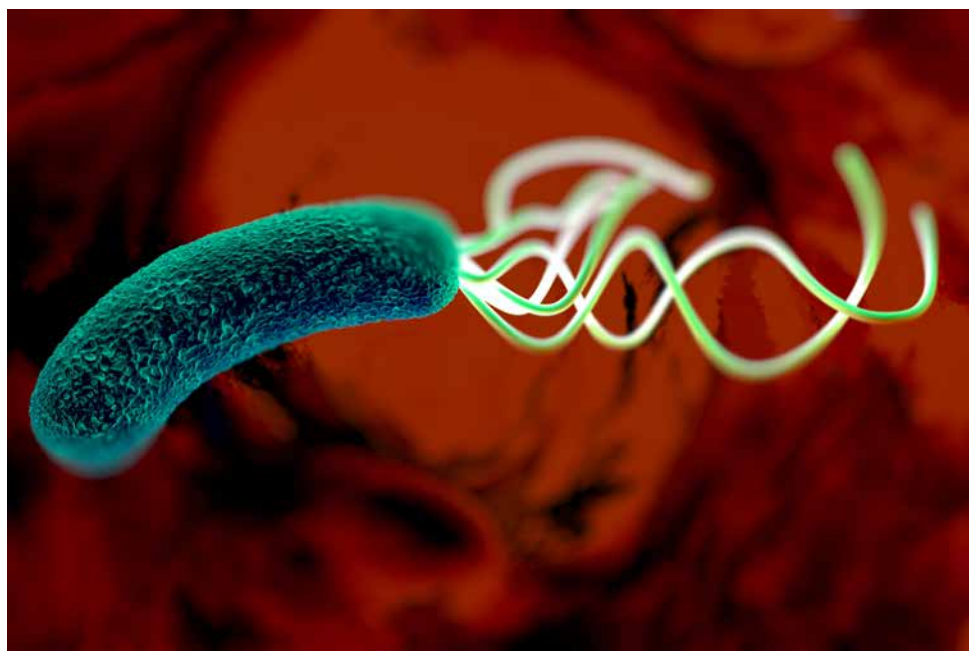Sin embargo, el porcentaje de infectados que desarrolla enfermedad clínicamente significativa es bajo (20%) y requiere la convivencia con la bacteria durante décadas, así como también susceptibilidad genética del individuo y factores de virulencia de la bacteria.

Adicionalmente a las enfermedades gástricas mencionadas, se ha sugerido que *H. pylori* también puede estar asociado a entidades extra intestinales tales como enfermedad coronaria, enfermedades neurodegenerativas y enfermedades hematológicas, entre otras, con mayor certeza hasta el momento para estas últimas.

La infección por *Helicobacter pylori* es considerada en la actualidad una de las más difundidas en el mundo. Ha ido adquiriendo creciente importancia en la medida en que fueron demostradas sus implicaciones en algunas lesiones gastroduodenales. Se denomina *Helicobacter pylori* a un microorganismo (*bacilo*) espirilado y flagelar que se encuentra con mucha frecuencia en la mucosa gástrica de pacientes que sufren gastritis crónica, úlcera duodenal, reflujo gastroesofágico, úlcera gástrica, dispepsia gástrica y carcinoma gástrico.

En la actualidad se concluye que la infección por *Helicobacter pylori* representa la principal causa de úlcera péptica y que todos los pacientes con úlcera péptica asociada con *Helicobacter pylori* deberían recibir terapia antimicrobiana.

La infección por *Helicobacter pylori* es un factor contribuyente en el desarrollo de neoplasias gástricas tales como el adenocarcinoma gástrico y el linfoma de tejido linfoide asociado a mucosa. La



infección por *Helicobacter pylori* se considera incrementa el riesgo de adenocarcinoma gástrico con una proporción de 1.9 a 2.5.

Este microorganismo se encuentra en el tracto gastrointestinal de mamíferos y aves. La transmisión de un hospedero al siguiente se lleva a cabo por las vías oral-oral y fecal-oral.

Cuando *Helicobacter pylori* se une a las células de cara a la mucosa del estómago, utiliza los mismos mecanismos que reclutan las células inmunológicas a un área de

inflamación, asegurándose de esta forma un buen acceso a exudados nutritivos que el epitelio libera en respuesta al daño por la infección. Esta bacteria realmente cambia el ambiente local de una forma que le es más conveniente y le ayuda en su siguiente paso en la infección.

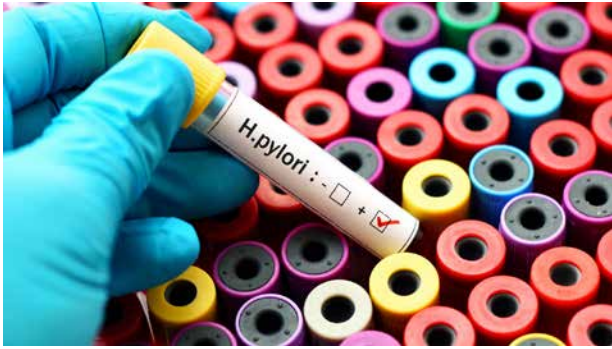
Las células que presentan signos de inflamación en los primeros pasos de una infección muestran glucosfolípidos específicos en su superficie denominados sialil-di-Lewis x (*sLex*). Estas moléculas, a su vez, reclutan células inmunológicas al área dañada. Pero, interesantemente, una

Lister Laboratorios

Paul P. Harris #102 Fracc. Vista Hermosa, Tampico, Tam.

TELÉFONO: (833) 800 16 44 al 47

www.lister.com.mx



una gastritis superficial crónica, la cual al paso de varios años o incluso décadas, puede degenerar en úlcera péptica o adenocarcinoma gástrico. La gastritis activa crónica ocurre en la mayoría de los individuos infectados y consiste de la degeneración epitelial, infiltración nutrofílica persistente en el epitelio y la lámina propia e infiltración mononuclear (*células*

proteína de adhesión producida por *Helicobacter pylori*, la adhesina de unión al ácido siálico (*SabA*), que se une a sLex en la superficie celular.

Esta adherencia puede ser ventajosa, ayudando a que la bacteria se establezca contra la cubierta de la mucosa hacia el lumen gástrico, asegurando para sí un buen acceso a los nutrientes del epitelio gástrico dañado por la infección. Inmediatamente después de la fijación, *Helicobacter pylori* causa una gastritis aguda caracterizada por una infiltración neutrofílica en el epitelio faveolar y superficial, mientras que ocurren cambios epiteliales degenerativos. *Helicobacter pylori* causa una infección persistente en la mayoría de los individuos.

La fase aguda dura de 1 a 4 semanas y es reemplazada gradualmente por un infiltrado mononuclear crónico en la lámina propia. La gastritis activa se refiere a la presencia de neutrófilos mezclados con células mononucleares en la mucosa gástrica.

La fase aguda dura de 1 a 4 semanas presentándose inicialmente dolor en el epigastrio, náuseas, vómito, anorexia, malestar general y algunos casos fiebre, esta fase aguda es reemplazada gradualmente por un infiltrado mononuclear crónico de la lámina propia.

El cuadro clínico puede extenderse una semana después de la cual la sintomatología desaparece permanentemente.

Esta enfermedad infecciosa, como muchas otras, puede ser asintomática hasta en el 50% de los adultos. Una vez que la bacteria coloniza el aparato gastrointestinal humano puede producir en pocas semanas o meses

linfocíticas y plasmáticas) de la lámina propia. La hiperplasia linfocítica en la mucosa gástrica es sugestiva de infección por *Helicobacter pylori*. Infecciones de largo plazo por parte de *Helicobacter pylori* resultan en gastritis crónica, una condición que se manifiesta como múltiples entidades patológicas. La gastritis crónica debida a infección por *Helicobacter pylori* puede ser separada en fenotipos distintos y clínicamente relevantes. La pangastritis atrófica multifocal y la gastritis atrófica predominante del corpus, resultan de una infección que ha permanecido por tiempo atrás y son caracterizadas por atrofia glandular, metaplasia intestinal y células inflamatorias esparcidas. Ambas formas de gastritis están asociadas con un incremento del riesgo de adenomas gástricos.

En Lister Laboratorios actualmente contamos con 2 pruebas para determinar *Helicobacter pylori*. Una de ellas (*en suero*)

detecta el anticuerpo. Su positividad indica infección activa o anterior, aunque no es una técnica invasiva, no se recomienda para monitorear la eficacia del tratamiento debido a la persistencia de los anticuerpos luego de meses de la erradicación del microorganismo. La otra determinación es la detección del antígeno de *Helicobacter pylori* en heces. Esta detección directa de *Helicobacter pylori* en heces ha sido aprobada por la FDA para el diagnóstico de la infección y el seguimiento del tratamiento. Este examen es una prueba inmunoenzimática rápida no invasiva.

La sensibilidad y especificidad de la detección del antígeno fecal son de aproximadamente 89% y 94% a 95% respectivamente. Se recomienda la detección en heces como método confirmatorio de *Helicobacter pylori* en pacientes pediátricos por ser no invasiva. El descubrimiento de esta bacteria y su relación con diversas patologías del tracto digestivo aclaró muchas de las interrogantes que se planteaban en gastroenterología sobre estos temas. Actualmente, con estas determinaciones es posible que el médico realice diagnósticos certeros y tome decisiones informadas acerca del mejor tratamiento a seguir y monitoree el desenvolvimiento del paciente durante el mismo.

